

IOP - Imágenes

DR. JUAN PABLO GHISI

Argus Diagnóstico Médico

*Jefe del Servicio de Resonancia Magnética, Hospital General de Agudos "Dr. Juan A. Fernández",
Ciudad Autónoma de Buenos Aires*

DR. ALEJANDRO CADENA BERECOECHA

*Jefe del Servicio de Tomografía Computada, Hospital General de Agudos "Carlos G. Durand",
Ciudad Autónoma de Buenos Aires*

Encargado del área de Intervencionismo en Argus Diagnóstico Médico

Presentación del caso

Hombre de 72 años, que sufre un accidente doméstico por caída de altura (2º. escalón de escalera tijera, aproximadamente desde unos 30 cm) con traumatismo que incluyó torsión y flexión plantar del mediopié. Consulta en el Departamento de Urgencia donde le efectúan radiografías convencionales en proyecciones de frente y de perfil que se interpretaron como normales (no se muestran). Se le indica reposo y antiinflamatorios por vía oral. Ante la persistencia de los síntomas, realiza una segunda consulta y se le solicitan una resonancia magnética (RM) y, posteriormente, una tomografía computarizada (TC).

Hallazgos e interpretación de los estudios por imágenes

En las imágenes de RM, las alteraciones principales están focalizadas en la articulación de Lisfranc en donde se constata edema-hiperemia en todos sus componentes óseos (Figura 1). Se comprueba, además, una fractura de la base del 2º. metatarsiano. El fragmento fracturario comprende el tercio plantar de la base, mientras que el resto del hueso muestra un mínimo desplazamiento lateral y dorsal (Figura 2). Las bases de los metatarsianos 3º. a 5º. también muestran un mínimo grado de desplazamiento lateral y dorsal (Figura 3).

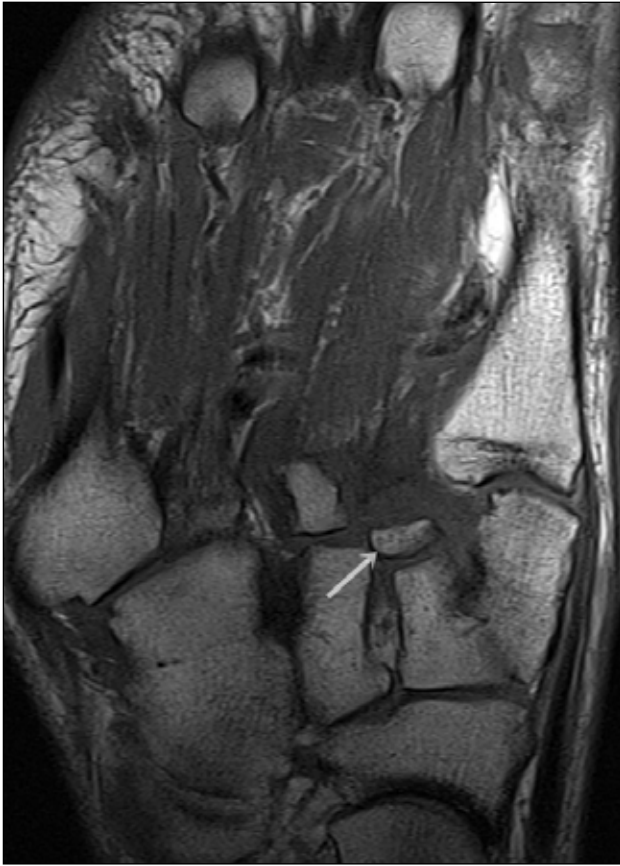
En relación con los tejidos blandos, se reconocen cambios inflamatorios en situación periarticular, y se destaca la rotura del ligamento de Lisfranc (C1-M2), manifestada por alteración de señal y borramiento de sus márgenes (Figura 4). Por otro lado, hay edema en los tejidos blandos superficiales del dorso del mediopié y antepié (Figura 5).

La TC de pie confirma los hallazgos óseos, delimitándose el fragmento de la base del 2º. metatarsiano (Figuras 6 y 7) y revela la separación entre la base de los metatarsianos primero y segundo (Figura 8).

Resolución del caso en la página 334.

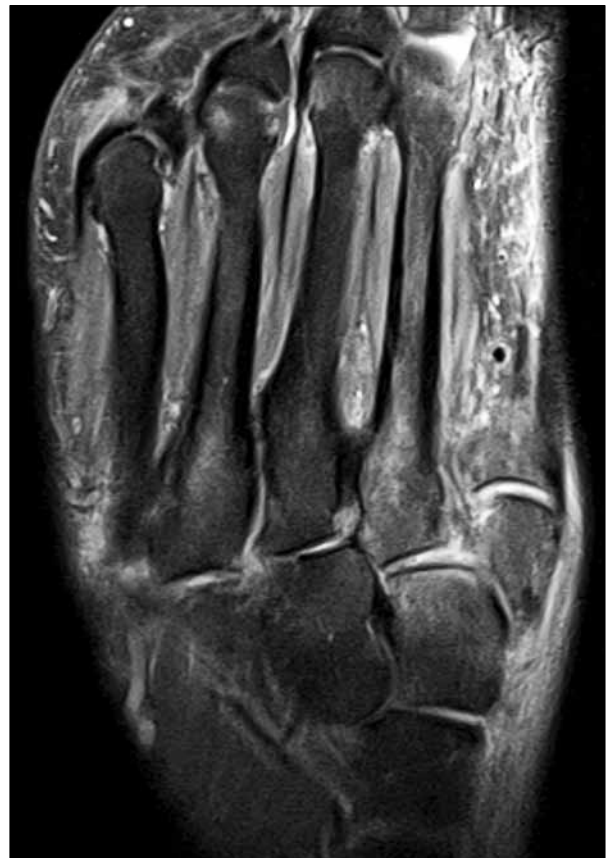

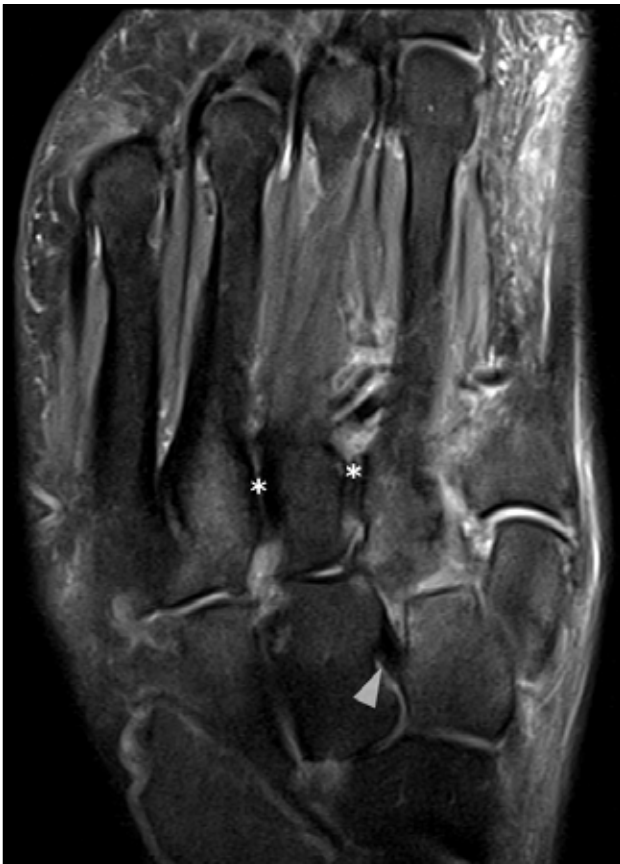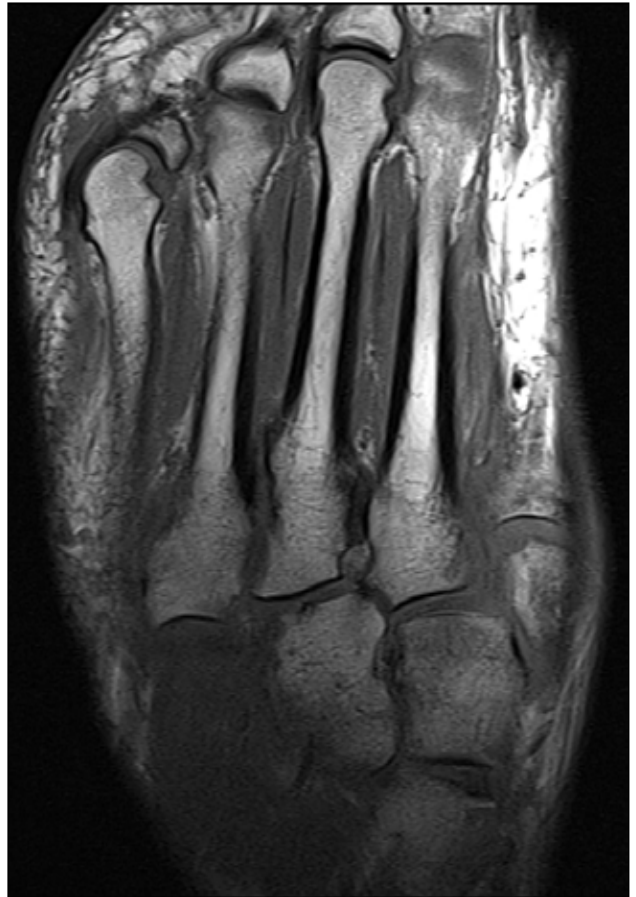Figura 1. Resonancia magnética, corte axial, secuencia de densidad protónica con supresión de grasa. Se observa edema en la médula ósea de las cuñas medial y media, así como en la base de los metatarsianos, principalmente en el primero, segundo y cuarto.

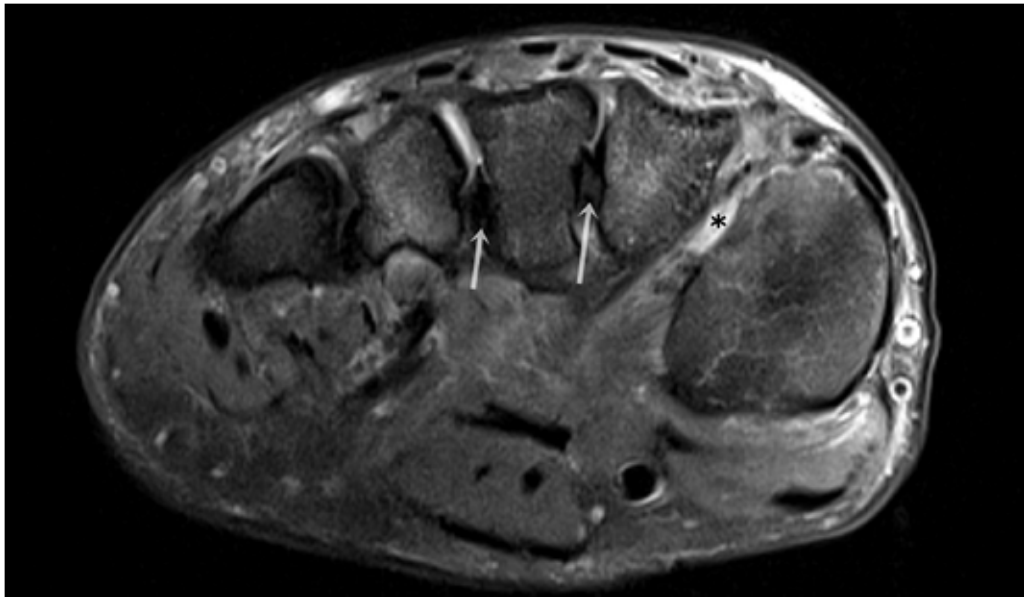


◀ **Figura 2.** Resonancia magnética, corte axial, en secuencia T1. Se reconoce el fragmento óseo desprendido de la base del segundo metatarsiano (flecha blanca).

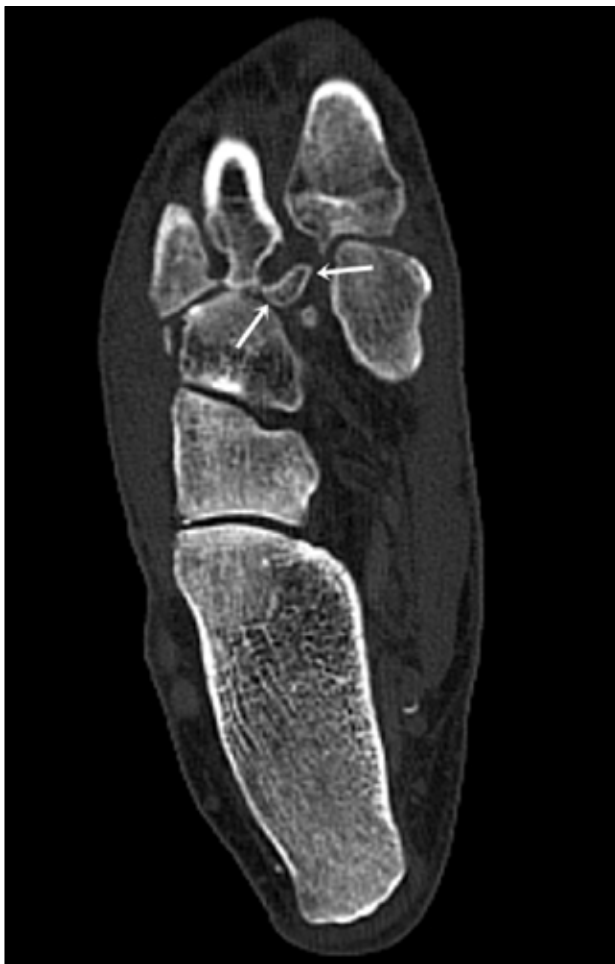Figura 3. Resonancia magnética, corte axial en secuencia T1. Se advierte leve desplazamiento lateral de la base de los metatarsianos segundo, tercero y cuarto.



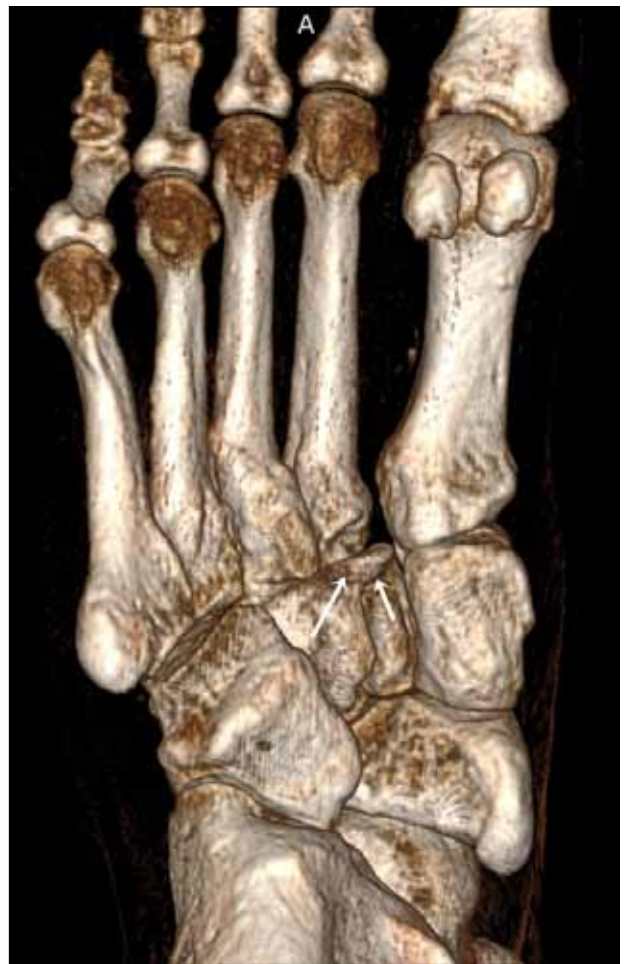◀ **Figura 4.** Resonancia magnética, corte axial, secuencia de densidad protónica con supresión grasa. No se advierte el ligamento C1-M2 en su topografía esperable. Compárese la señal con los ligamentos interóseo C2-C3 (punta de flecha) y M2-M3 y M3-M4 (asteriscos).



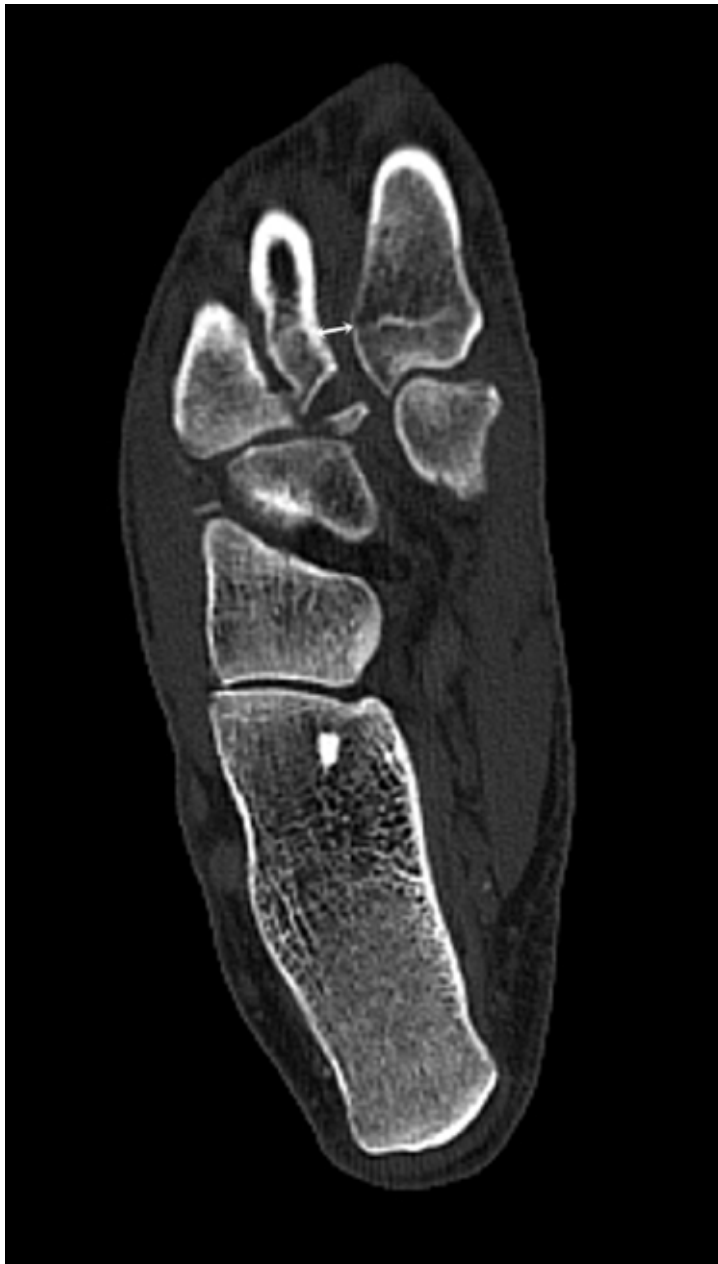▲ **Figura 5.** Resonancia magnética, corte coronal, secuencia de densidad protónica con supresión grasa. Se reconoce edema en los tejidos blandos superficiales del dorso y aumento de señal en el espacio de Lisfranc (asterisco). Se advierte el aspecto normal de los ligamentos interóseos M2-M3 y M3-M4 (flechas).



▲ **Figura 6.** Tomografía computarizada, plano axial. Se delimita el fragmento óseo originado en la base del segundo metatarsiano.



▲ **Figura 7.** Tomografía computarizada tridimensional. El mismo hallazgo de las Figuras 2 y 6 representado en reformateo 3D (flechas).



▲ **Figura 8.** Tomografía computarizada, plano axial. La flecha indica la separación entre los metatarsianos primero y segundo.

IOP - Imágenes

Resolución del caso

DR. JUAN PABLO GHISI

Argus Diagnóstico Médico

*Jefe del Servicio de Resonancia Magnética, Hospital General de Agudos "Dr. Juan A. Fernández",
Ciudad Autónoma de Buenos Aires*

DR. ALEJANDRO CADENA BERECOECHEA

*Jefe del Servicio de Tomografía Computada, Hospital General de Agudos «Carlos G. Durand»,
Ciudad Autónoma de Buenos Aires*

Encargado del área de Intervencionismo en Argus Diagnóstico Médico

Presentación del caso en la página 267.

Diagnóstico

Lesión de Lisfranc sutil o de baja energía (tipo B2 lateral) con rotura del ligamento de Lisfranc (C1-M2).

Discusión

Las lesiones de baja energía o impacto en las articulaciones tarsometatarsianas, también conocida como articulación de Lisfranc, se producen, con frecuencia, durante actividades deportivas y recreativas, lo que resulta en esguinces del mediopié. A diferencia de las lesiones de alta energía, estas lesiones de baja energía son difíciles de manejar, debido a la dificultad para identificar las estructuras específicas que han sido dañadas.

Este esguince del mediopié de bajo impacto se llama lesión sutil o lesión de Lisfranc en la literatura de habla hispana (del anglosajón *Lisfranc injury*), mientras que las lesiones de alto impacto se llaman fractura-sluxación de Lisfranc o fractura-luxación de Lisfranc.

La distinción es importante para una comunicación precisa entre el traumatólogo y el imagenólogo. Las fracturas-luxaciones de Lisfranc son infrecuentes, mientras que los esguinces en el mediopié son lesiones relativamente comunes. Hasta un 35% de las lesiones sutiles de Lisfranc se diagnostican erróneamente o se pasan por alto. La demora en el diagnóstico suele ser multifactorial e incluye un bajo índice de sospecha y la sutileza o el enmascaramiento de los hallazgos radiográficos. Numerosos autores han enfatizado la importancia de un diagnóstico rápido para minimizar el riesgo de complicaciones a largo plazo, como la inestabilidad ligamentaria residual o la artritis degenerativa postraumática. Por lo tanto, las lesiones de la articulación tarsometatarsiana y del ligamento de Lisfranc plantean un desafío, pues son difíciles de diagnosticar y los resultados empeoran a medida que se demora el diagnóstico. Por ende, los radiólogos y los traumatólogos deben tener una clara comprensión de la nomenclatura, de la anatomía, de los mecanismos de lesión y de los hallazgos de imágenes más relevantes.

El mecanismo de lesión de la articulación de Lisfranc se puede dividir en traumatismo directo e indirecto. Las lesiones de bajo impacto, en general, son el resultado de fuerzas indirectas, representan la mayoría, y ocurren comúnmente con abducción aguda o flexión plantar forzada del antepié. El mecanismo directo normalmente sucede cuando se aplica una fuerza de alto impacto directamente al pie.

Desde el punto de vista anatómico, muchos autores prefieren, en realidad, denominar a esta articulación como "complejo de articulación de Lisfranc", dado que se trata de un sistema poliarticular con una configuración anatómica intrincada en el que participan elementos esqueléticos y no esqueléticos (capsulo-ligamentarios) que proporcionan estabilidad al mediopié y al antepié. Lleva el nombre en honor a Jacques Lisfranc de Saint-Martin (1790-1847), un cirujano de campo del ejército francés que describió una amputación en el antepié a través de la articulación tarsometatarsiana durante las guerras napoleónicas.

Los elementos esqueléticos de la articulación de Lisfranc (que define la unión entre el mediopié y antepié) consisten en las siguientes articulaciones entre nueve huesos:

- el primer cuneiforme (C1) o medial, con el hallux, o el primer metatarsiano (M1)
- el segundo cuneiforme (C2) o medio, con el segundo metatarsiano (M2)
- el tercer cuneiforme (C3) o lateral, con el tercer metatarsiano (M3)
- el cuboides (Cu), con el cuarto (M4) y quinto metatarsianos (M5)

Estas articulaciones se disponen dentro de tres compartimentos sinoviales separados. La primera articulación tarsometatarsiana forma el compartimento medial. La segunda y tercera articulaciones tarsometatarsianas comparten una cápsula que se comunica con la primera y segunda articulaciones intercuneiformes y naviculocuneiformes para formar el compartimento central. Las articulaciones del cuboides con el cuarto y el quinto metatarsianos comparten una cápsula, creando el compartimento lateral. Estas articulaciones contribuyen a la descripción columnar del pie: la columna medial se define como el primer rayo, incluida la cuneiforme medial; la columna del medio incluye el segundo y tercer rayos, y cuneiformes; y la columna lateral incluye los rayos cuarto y quinto con el cuboide.

Las relaciones óseas adicionales también son importantes en la evaluación de imágenes y lesiones de la articulación de Lisfranc. Estas incluyen las articulaciones intercuneiformes, especialmente C1-C2, la articulación naviculocuneiforme (N-C1C2) y aquellas entre las bases de los metatarsianos.

La propia interlínea articular de Lisfranc aparece como una línea discontinua formada por la protrusión de los cuneiformes medial y lateral que proporcionan una mortaja para el segundo metatarsiano (M2). En consecuencia, la primera cuña (C1) se localiza aproximadamente 8 mm anterior a la base del M2 y la cuña lateral (C3), aproximadamente 4 mm anterior a la base del M2 y 2 mm anterior a la base del cuarto metatarsiano (M4) y hueso cuboides. De esta forma, el segundo metatarsiano es la clave de la estabilización de la articulación de Lisfranc y cualquier movimiento de esta articulación afectará la mortaja del segundo metatarsiano, lo que provocará una fractura de la base del M2 o la interrupción del ligamento de Lisfranc.

En el eje corto de la articulación de Lisfranc (plano coronal), las estructuras óseas adoptan la morfología de un “arco romano”, con el segundo metatarsiano, formando la piedra angular del arco debido a su posición más dorsal.

Los elementos no esqueléticos comprenden las cápsulas articulares, los diversos ligamentos, las prolongaciones del ligamento plantar largo (ligamento calcáneo-cuboideo inferior) y los tendones y las expansiones del tibial posterior, tibial anterior y peroneo largo.

Los estudios anatómicos han dividido las numerosas estructuras ligamentarias estabilizadoras de Lisfranc en componentes dorsal, interóseo y plantar.

Hay siete ligamentos dorsales que unen los componentes tarsal y metatarsiano. A diferencia de los otros metatarsianos, el segundo recibe tres ligamentos dorsales de cada cuneiforme. El ligamento dorsal, que une la base del primer metatarsiano con el cuneiforme medial, es el más fuerte.

Los componentes interóseos y plantares proporcionan la estabilidad ligamentaria primaria para la articulación de Lisfranc. Los ligamentos plantares son variables en número y disposición. El ligamento plantar que une el cuneiforme medial (C1) con el primero (M1) y segundo (M2) metatarsianos es la clave del arco tarsometatarsiano. No hay ligamento plantar entre el segundo metatarsiano y el cuneiforme medio. El ligamento plantar entre el tercer metatarsiano (M3) y el cuneiforme lateral (C3) es inconstante. Los ligamentos plantares entre el cuboides (Cu) y el cuarto (M4) y quinto (M5) metatarsianos también suelen estar ausentes.

Los ligamentos interóseos se dividen en tres grupos correspondientes al primero, segundo y tercer espacios cuneometatarsianos. El ligamento de Lisfranc (C1-M2) es el ligamento más fuerte y, a menudo, está compuesto por dos bandas. No hay ligamento interóseo en el cuarto espacio intermedio. En la Figura 9, se presenta una versión simplificada de la compleja estructura ligamentaria de la articulación de Lisfranc.

En el contexto de un traumatismo, el estudio inicial por imágenes consiste en vistas anteroposteriores, laterales y oblicuas de 30° medialmente oblicuas, que no soportan peso. Si esta primera evaluación es normal, las imágenes bilaterales anteroposteriores y con soporte de peso lateral pueden ser beneficiosas.

En la vista de pie AP:

- El borde lateral del primer metatarsiano está alineado con el cuneiforme medial. El desplazamiento lateral de la base del primer metatarsiano con respecto al borde lateral del cuneiforme medial es un signo radiológico confiable de la lesión de Lisfranc.
- El borde medial del segundo metatarsiano debe alinearse con el cuneiforme medio. Un desplazamiento lateral leve de la base del segundo metatarsiano relativo al borde medial del segundo cuneiforme es el signo radiológico más común y confiable de un esguince de Lisfranc.
- La distancia entre el primero y el segundo metatarsianos debe ser inferior a 2 mm. Sin embargo, depende de la oblicuidad del haz de rayos X y no es un signo radiológico confiable.

En la vista oblicua de 30°:

- El borde lateral de M3 debe alinearse con el borde lateral del cuneiforme lateral.
- La interlínea cuneocuboide debe ser paralela y uniforme en ancho.

En la vista lateral:

- El borde proximal dorsal del segundo metatarsiano debe alinearse con el borde dorsal del cuneiforme medial.

En la vista bilateral con soporte de peso lateral:

- El borde plantar del cuneiforme medial debe coincidir con el borde plantar de la quinta base metatarsiana. La disminución de esta distancia o la inversión de estas dos líneas en comparación con el pie no lesionado corresponde al aplastamiento del arco medial y sugiere una lesión significativa de Lisfranc con un mal resultado.

Cuando las radiografías con carga o de esfuerzo son equívocas, se puede realizar una TC o una RM.

La TC multiplanar es un excelente método para representar fracturas óseas sutiles y permite detectar un desplazamiento lateral menor del segundo metatarsiano. Tales subluxaciones menores pueden ser difíciles de identificar en radiografías simples (Figura 8). La TC también permite la detección de un pequeño fragmento óseo relacionado con la avulsión del ligamento de Lisfranc (signo de Fleck) que puede no ser visible en las radiografías de rutina (Figuras 6 y 7).

Para la evaluación del compromiso ligamentario, la RM es muy superior con respecto a la TC, además de ser un excelente método para evaluar la médula ósea.

La RM permite identificar los tres componentes del ligamento de Lisfranc: ligamentos dorsal, interóseo y plantar en el pie normal. Sin embargo, a veces, es difícil separar las tres bandas en el pie lesionado o distinguir una rotura completa de una parcial debido al pequeño tamaño del complejo de Lisfranc. Se identifica mejor en las imágenes obtenidas en los planos coronal y axial. Se extiende desde la base del cuneiforme medial hasta la base del segundo metatarsiano y tiene una intensidad de señal baja con una apariencia homogénea o estriada. Los esguinces se clasifican de acuerdo con la integridad del ligamento de Lisfranc: grado I (lesión estable): estiramiento, grado II (lesión estable): rotura parcial y grado III (lesión inestable): rotura completa.

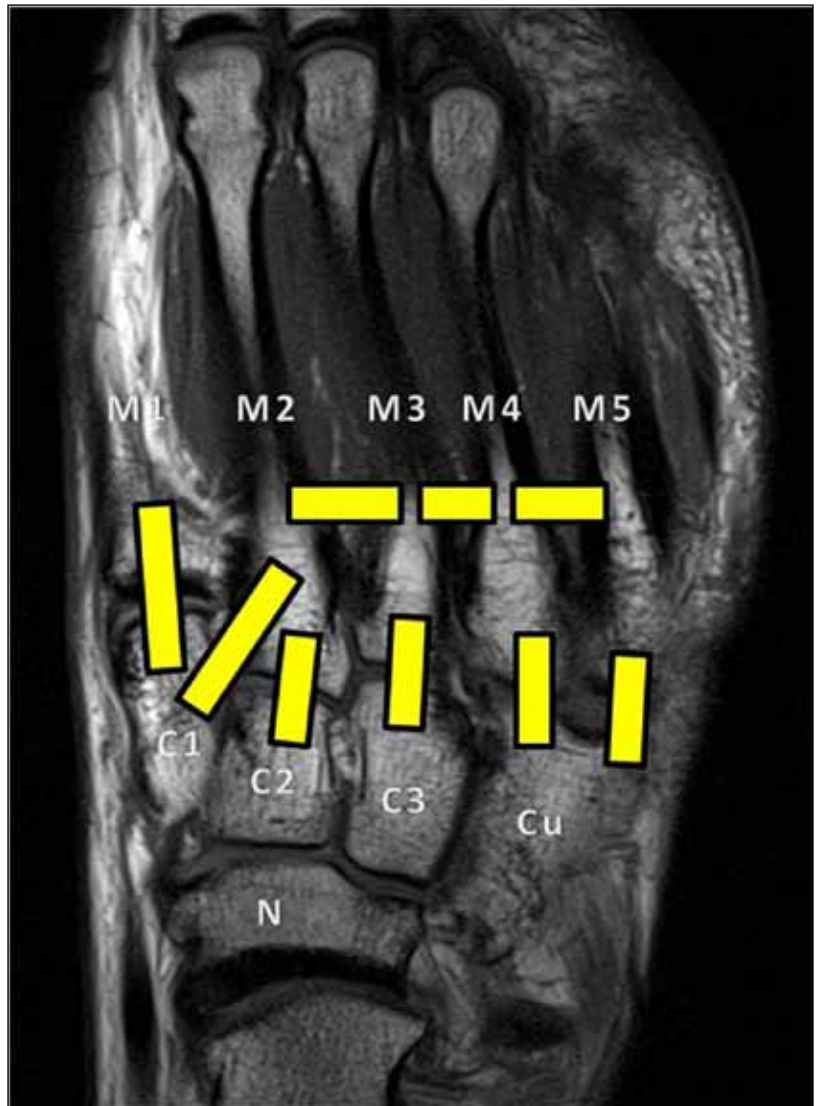


Figura 9. Esquema simplificado de los ligamentos de la articulación de Lisfranc.

M = metatarsiano, C = cuneiforme, Cu = cuboides, N = navicular. El ligamento C1-M2 se denomina ligamento de Lisfranc.

A medida que el grado de disrupción ligamentaria en la articulación tarsometatarsiana progresa más allá de la lesión aislada del ligamento individual, se pueden observar patrones variables de desplazamiento óseo, como se aborda en los sistemas de clasificación múltiple que han evolucionado a lo largo de los años para describir estas lesiones. Clásicamente, se describieron tres patrones de desplazamiento: homolateral, en el cual los 5 metatarsianos se desplazan en la misma dirección; divergente, en el que el primer metatarso se desplaza en dirección opuesta a los metatarsianos 2 a 5; y luxación aislada, de uno o más metatarsianos. Se han descrito sistemas más completos basados en el mismo principio general de desplazamiento, y el que se utiliza comúnmente es el de Quenu y Kuss (1909) modificado por Hardcastle (1979) y, más tarde, por Myerson (1986):

- Incongruencia total (tipo A): se puede desplazar medial o lateralmente
- Incongruencia parcial
 - medial (tipo B1)
 - lateral (tipo B2)
- Desplazamiento divergente
 - parcial (tipo C1)
 - total (tipo C2)

Si bien no es el objetivo de este artículo plantear opciones terapéuticas, en términos generales, los esguinces de Lisfranc estables pueden tratarse con un manejo no quirúrgico. Las lesiones complejas inestables de Lisfranc exigen una estabilización quirúrgica. La reducción anatómica del complejo de la articulación de Lisfranc es crítica y se correlaciona con mejores resultados, independientemente de si se utilizan métodos percutáneos o abiertos.

Conclusiones

Las lesiones de Lisfranc se refieren al compromiso óseo o ligamentario del complejo articular tarsometatarsiano e intercuneiforme, e incluyen un espectro de lesiones que van desde un esguince parcial estable hasta una fractura o luxofractura inestable del mediopié.

Las fracturas-luxaciones de Lisfranc son lesiones poco frecuentes, secundarias a traumatismos de alta energía y fácilmente diagnosticadas mediante radiografías convencionales o TC.

En cambio, ante traumatismos de baja energía, se realiza el diagnóstico de esguince de mediopié cuando realmente lo que ha ocurrido son pequeñas fracturas alrededor de la articulación de Lisfranc (también llamada lesión sutil de Lisfranc) con un 20-35% de falsos negativos en las radiografías, en donde la sospecha clínica es fundamental. Como examen complementario, la RM puede jugar un papel fundamental, dado que un diagnóstico precoz de las alteraciones sutiles óseas y de tejidos blandos es esencial para indicar un tratamiento adecuado, y evitar así la importante morbilidad que conlleva el diagnóstico tardío.